



CONGRESSO
NAZIONALE
IRC 2  22

TRAUMA: NUOVE EVIDENZE E PERCORSI

AUDITORIUM DELLA TECNICA • ROMA • 14-15 OTTOBRE



Italian
Resuscitation
Council

Traumatic Cardiac Arrest: What is HOT and What is NOT?

Dr Cristina Sorlini

Consultant in Community Emergency Medicine and Pre-Hospital care

Barts Health NHS Trust – BHRUT

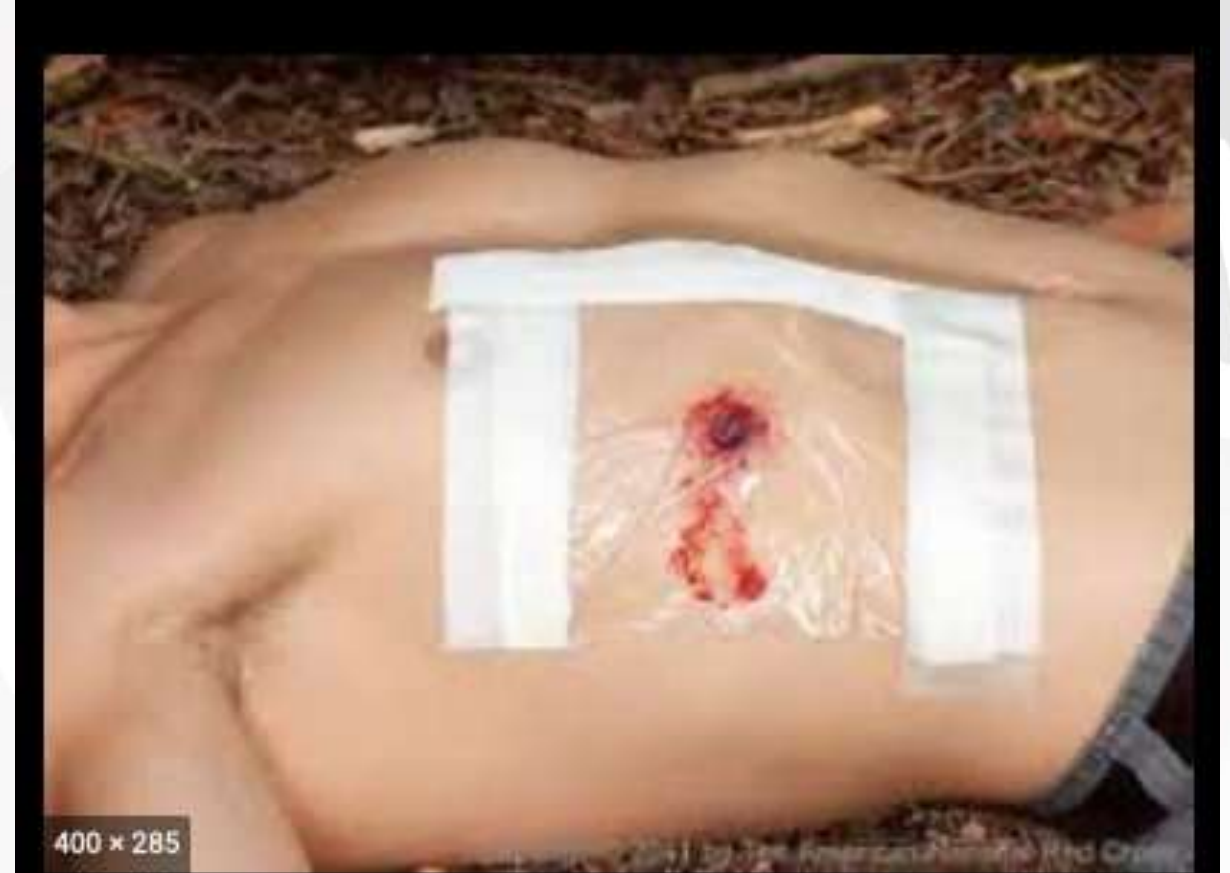Traumatic Cardiac Arrest (TCA)

- **TCA: Miti da Sfatare**
- **Traumatic vs Non-Traumatic CA: Somiglianze e Differenze**
- **Ruolo dell'ecografia Point-of-Care: Evidenze, Controversie, Limitazioni**
- **Ruolo della toracotomia resuscitativa**



<https://basics-scotland.org.uk/blog/podcast/richard-lyon-traumatic-cardiac-arrest/>

- A** → Uomo, 27 anni
- T** → 2:00: aggredito da ignoti
- M/I** → Ferita penetrante emitorace sx
- S** →
- Parametri iniziali:
- GCS 13 (E3V3M6)
- FR 30
- FC 150 bpm
- PAS 76 mmHg
- T** → O2 15 L/min – occlusive dressing



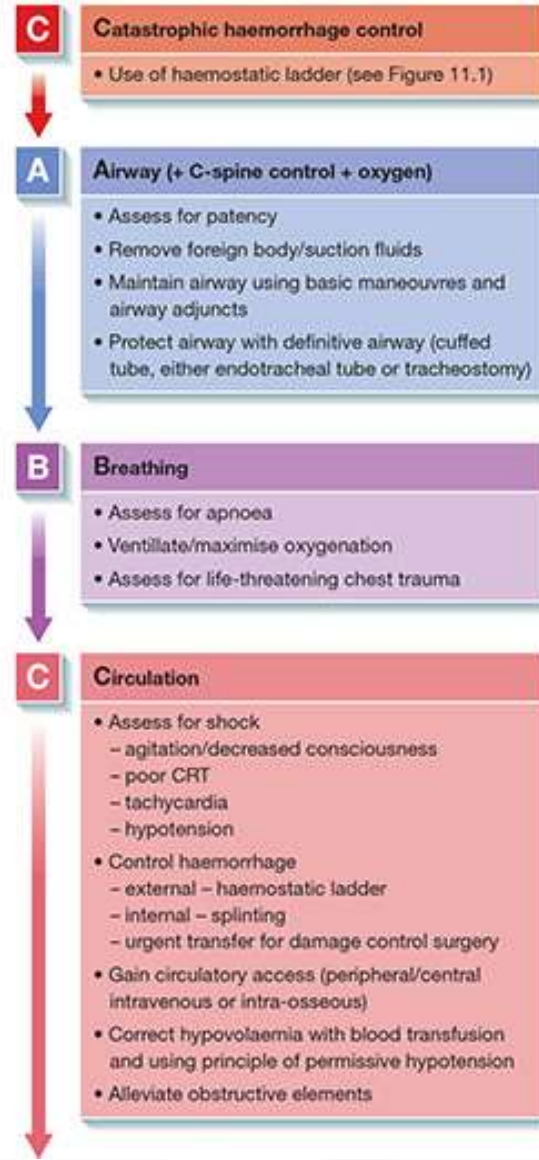
Priorita'?

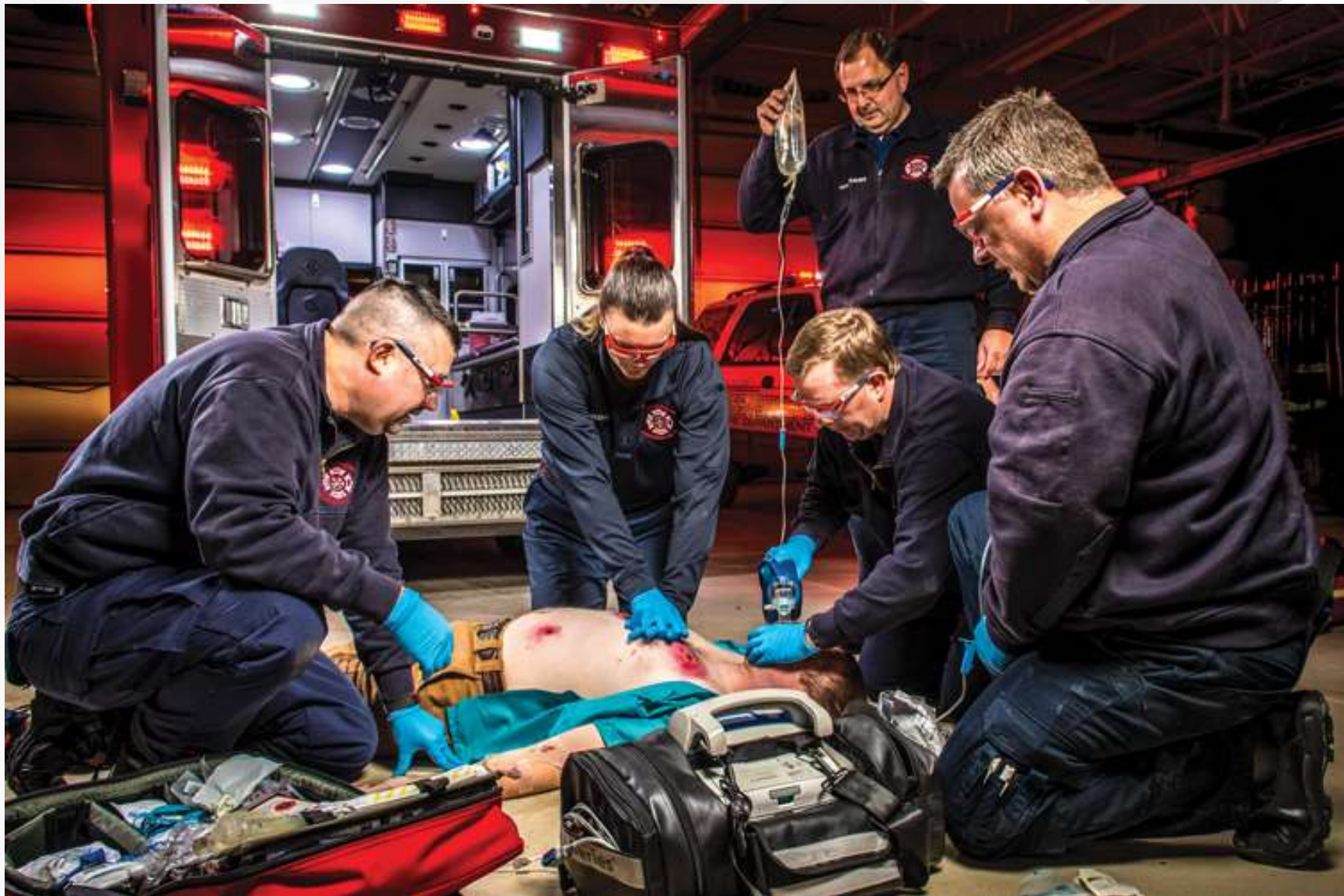C →

A →

B →

C →





Priorita'?

Brainstorming...

- *Che cosa ci faccio qui?!?*
- *Avrei preferito non fosse un trauma...*
- *Servono davvero quelle mani sul torace?*

Miti da sfatare

- Gli interventi di rianimazione nell'arresto post-traumatico sono spesso **FUTILI**
- Le cause mediche di arresto cardiaco **NON** vanno considerate nell'arresto traumatico
- Il massaggio cardiaco e' sempre **DANNOSO** nell'arresto post-traumatico

Miti da sfatare

Futilita'?

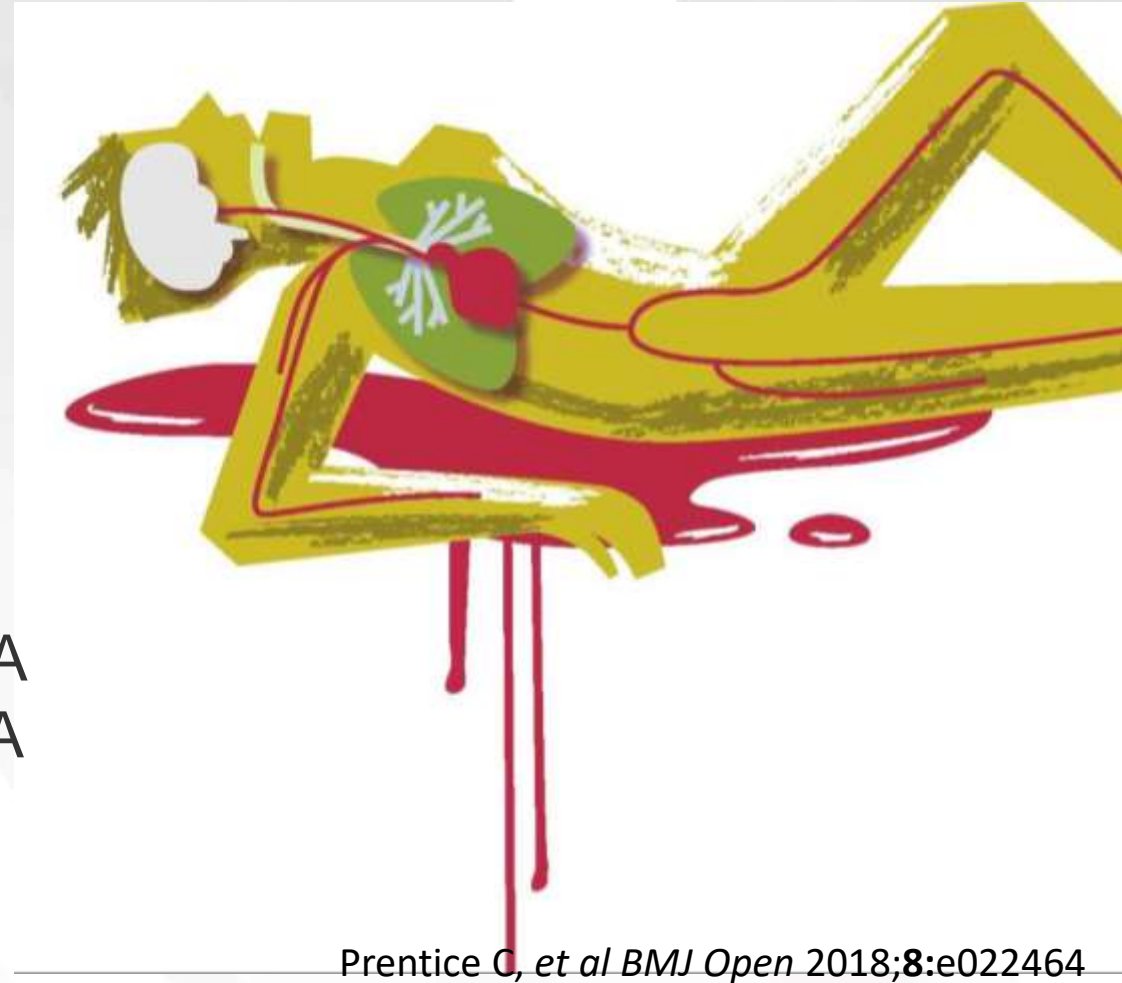
VS

Fu+At+Alita'

Mortalita'

No flow VS Low Flow

«**46%** of patients were reported to be in TCA on receipt call were found **NOT** to be in TCA on arrival of Emergency Medical Services»



Prentice C, et al *BMJ Open* 2018;**8**:e022464

Sopravvivenza

| | | |
|-------------------|---------------------------------|---------|
| Complessiva | | 0%-5.6% |
| Trauma penetrante | | 10-16% |
| Trauma penetrante | + Toracotomia extra-ospedaliera | 18% |
| Trauma penetrante | + Segni di circolo | 35% |

«...**67%** received at least one advanced prehospital medical intervention (defined as emergency anaesthesia, thoracostomy, blood product transfusion or resuscitative thoracotomy)»

Soar J, et al. ERC Guidelines for Resuscitation 20

Prentice C, et al *BMJ Open* 2018;**8**:e022464

Sopravvivenza

Trauma penetrante

Singola ferita

ISS < 25

Segni di circolo

Reattività pupillare, respiro, polso

Ritmo presentazione

Sinusale, FC > 40

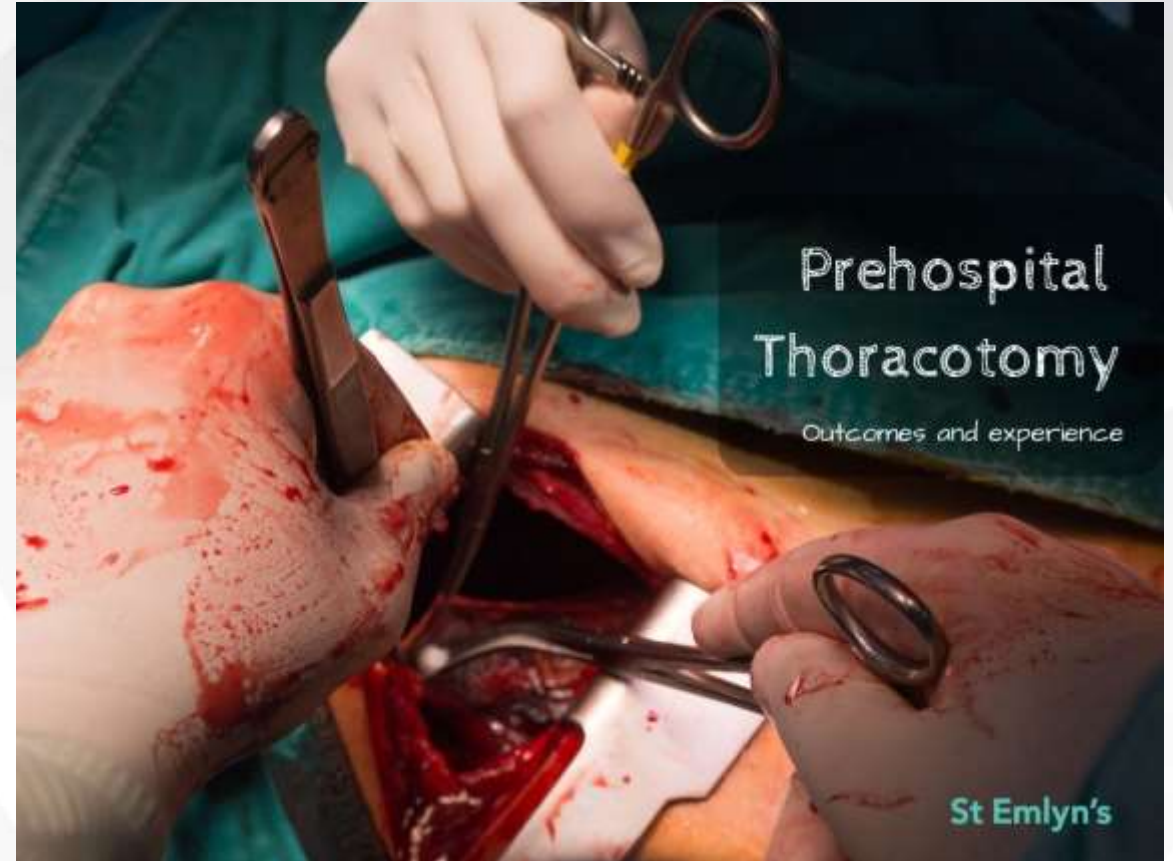Eco

Presenza di attività contrattile

Durata TCA

Penetrante < 15 min

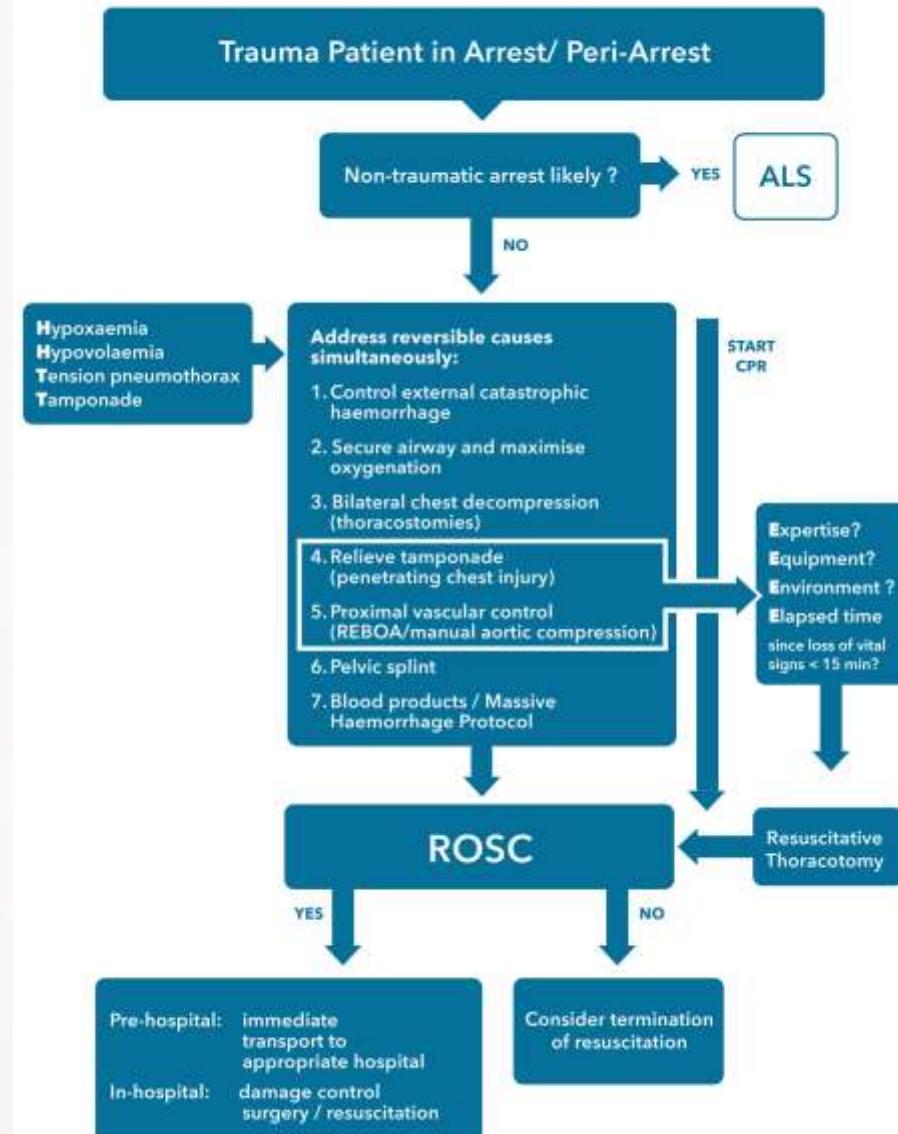
Chiuso < 10 min



Lockey D, et al. Ann Emerg Med 2006; 48:240–244


Priorita'

- ***Penetrante vs Chiuso***
- ***Da quanto?***
- ***Segni di circolo?***





Miti da sfatare


- Le cause mediche di arresto cardiaco **NON** vanno considerate nell'arresto traumatico


| | |
|---|--|
|  HYPOXIA |  TENSION PNEUMOTHORAX |
| HYPOVOLAEMIA | TAMPONADE |
| HYPOTHERMIA | TOXINS |
| HYPER/HYPOKALAEMIA & HYPOCALCAEMIA THINK METABOLIC! | THROMBOEMBOLUS |



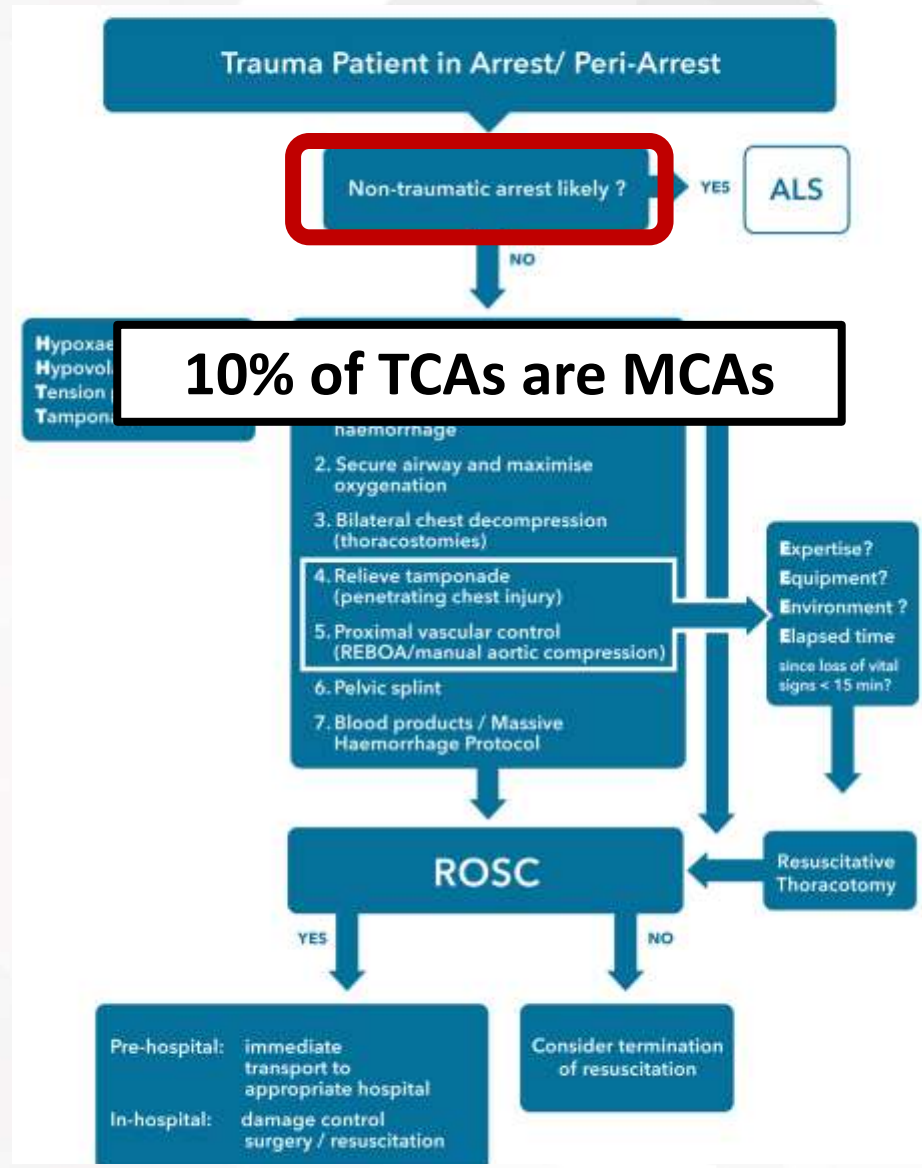
H 
HAEMORRHAGE CONTROL

O 
OXYGEN

T 
THORACOSTOMY

THEN CONSIDER

THORACOTOMY

- Emorragia massiva
- Traumatic brain apnoea
- Pneumotorace IperTerso
- Tamponamento Pericardico



Priorita'?



- Compressione, tourniquet
- Binder Pelvico
- Riduzione Fratture
- TXA 2 g
- Emocomponenti



- SGA
- IOT
- PPV



- **Pneumotorace IperTerso**
- **Tamponamento Pericardico**

- Dinamica
- Tipo di lesioni
- POCUS

Miti da sfatare

- Il massaggio cardiaco e' sempre **DANNOSO** nell'arresto post-traumatico

Compressioni toraciche

Pro

- Compressioni toraciche restano indicate
- Traumatic Brain Apnoea

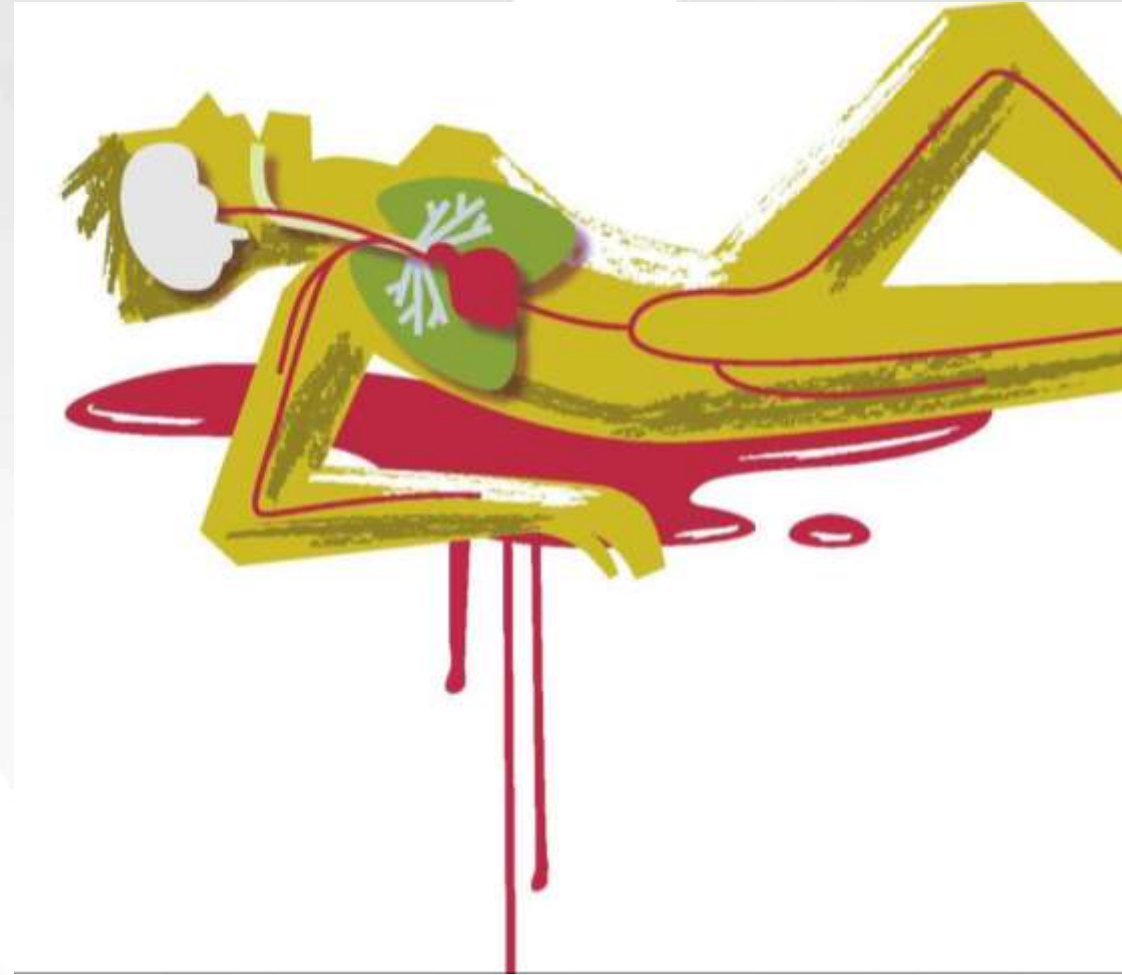Con

- ~~PNX~~ iperteso:
 - Aumento della pressione intratoracica → generazione output meno probabile
- Tamponamento Cardiaco:
 - Ripristino del volume circolante

Ruolo Ecografia in TCA

Ruolo Ecografia in TCA

- Arresto vs Peri-Arresto
- Cause reversibili
- Prognosi



Ruolo Ecografia in TCA

DIAGNOSI

- Emopneumotorace
- Tamponamento pericardico
- Liquido libero

ITER PROCEDURALE

- REBOA
- Toracotomia resuscitativa
- Scelta percorso terapeutico

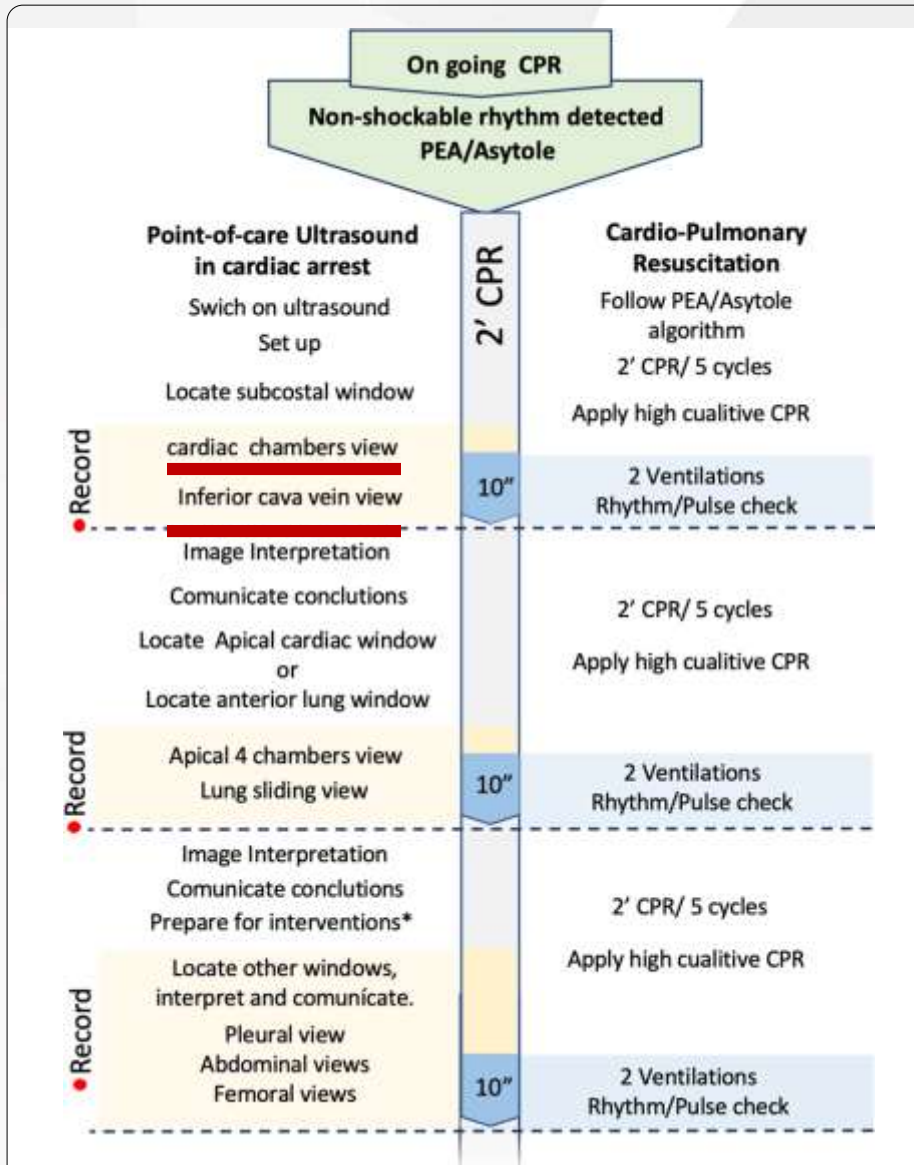


Fig. 1 POCUS-CA Flowchart. *Echo-guided pericardiocentesis or thoracostomy. CPR: cardiopulmonary resuscitation, PEA: pulseless electrical activity

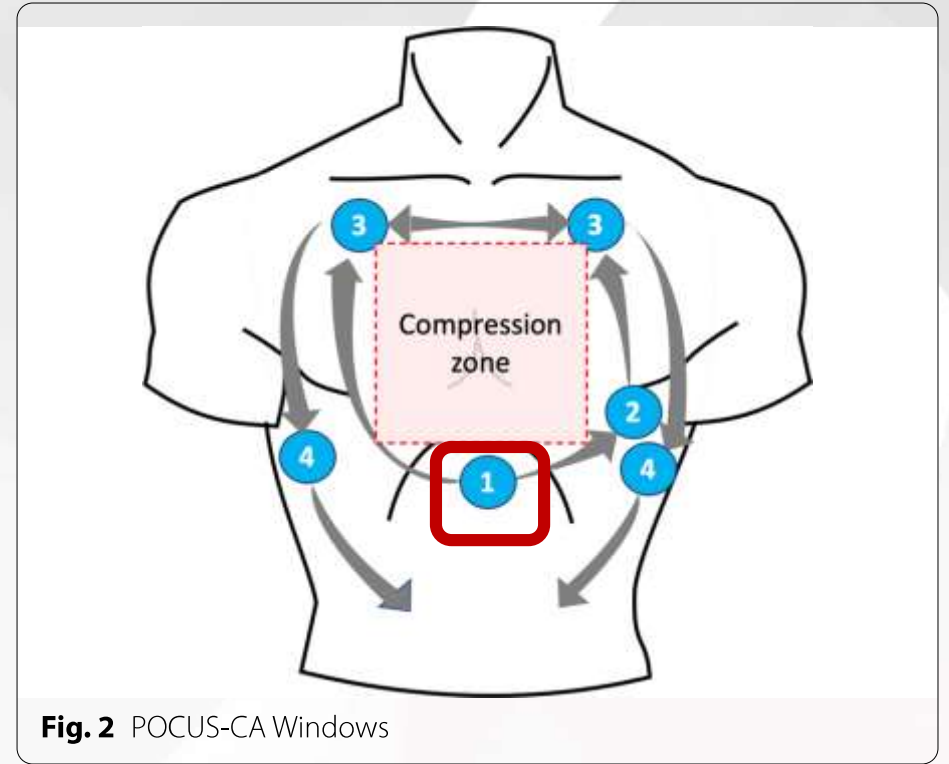
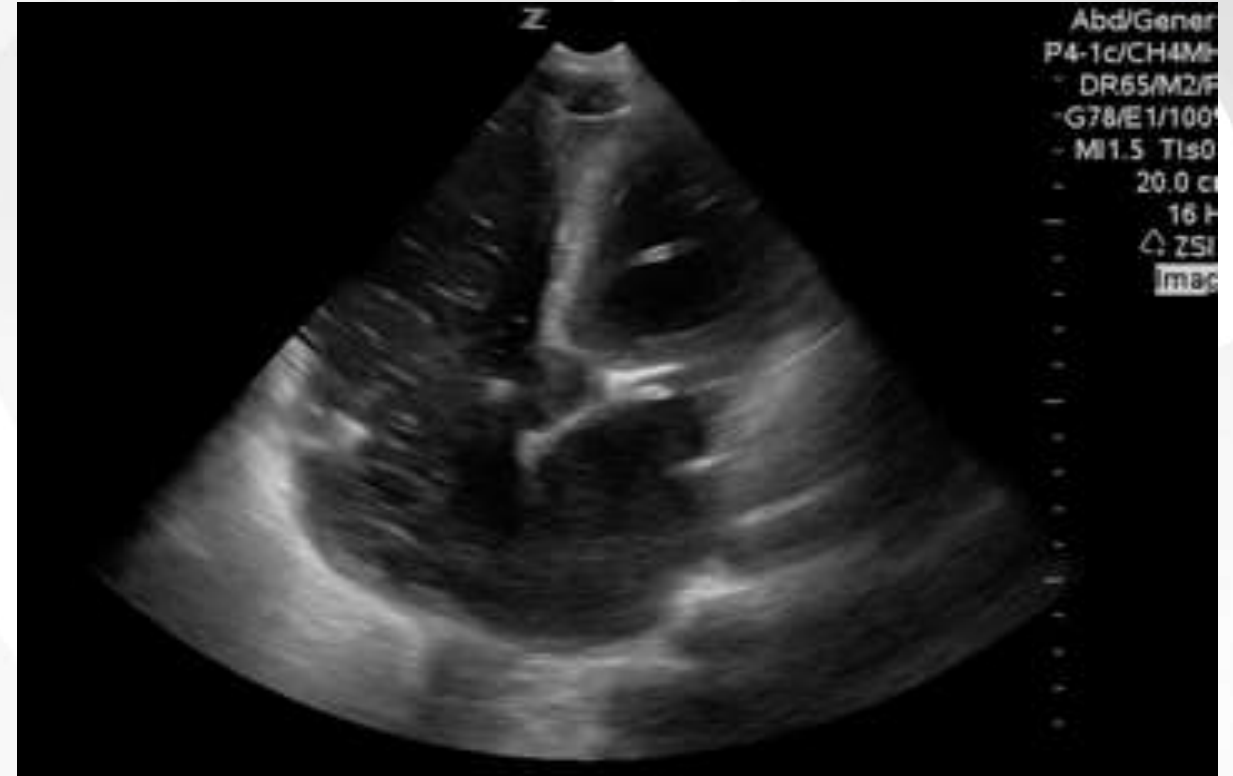


Fig. 2 POCUS-CA Windows

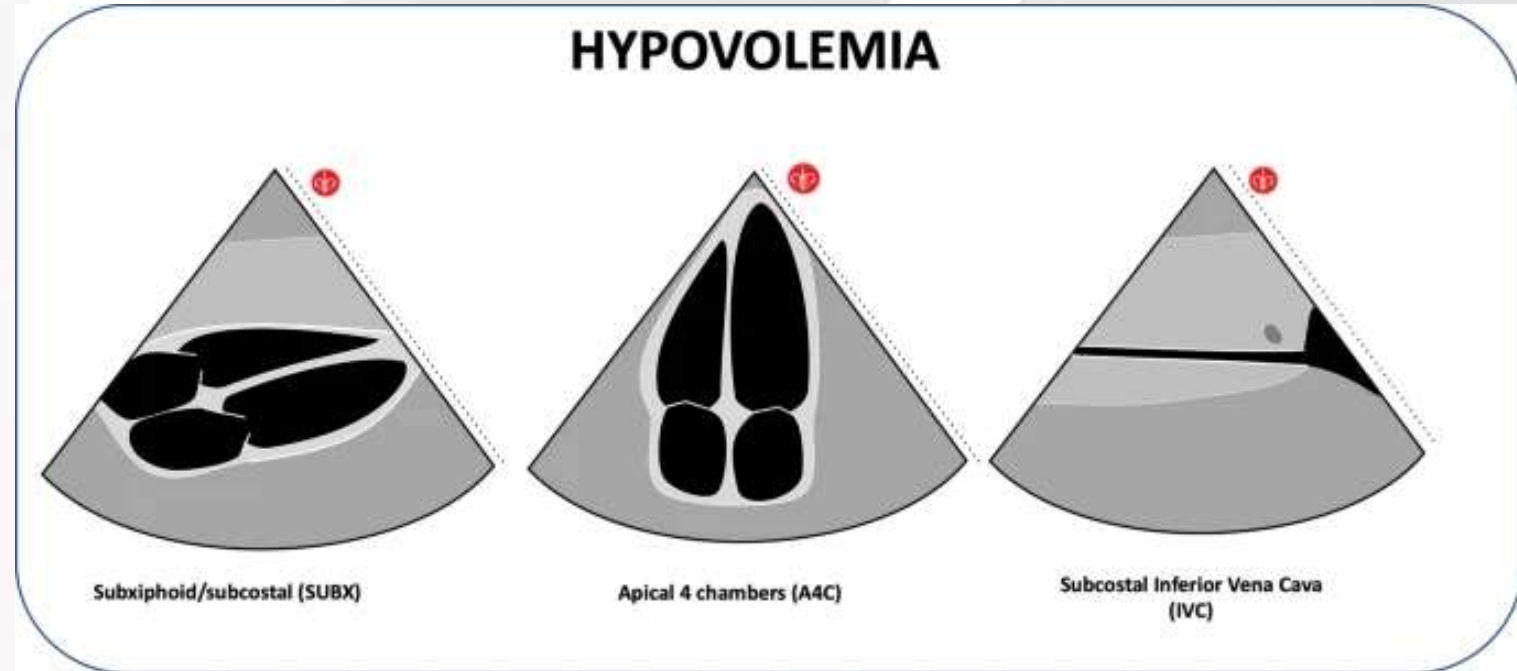
Ruolo Ecografia in TCA

«The absence of cardiac activity on ultra-sonography was 99% predictive of mortality»



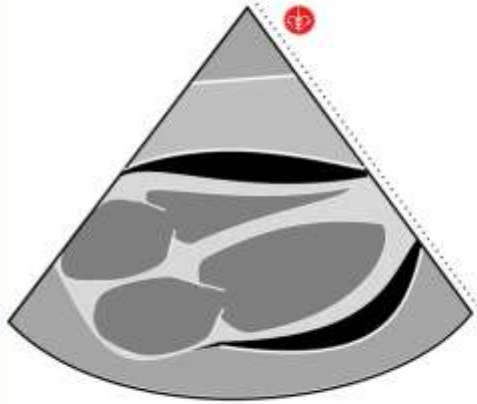
Cureton EL, et al. J Trauma Acute Care Surgery 2012;
73:102–110

Ruolo Ecografia in TCA

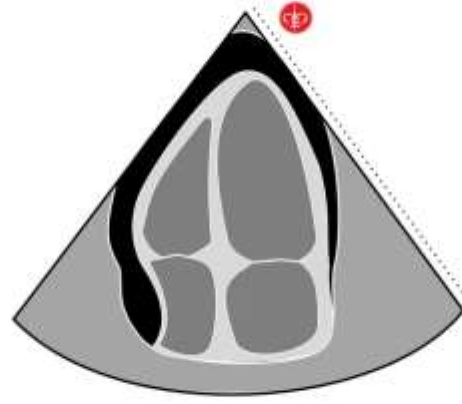


Ruolo Ecografia in TCA

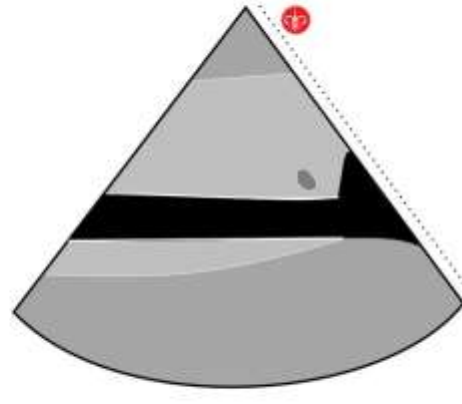
PERICARDIAL EFFUSION



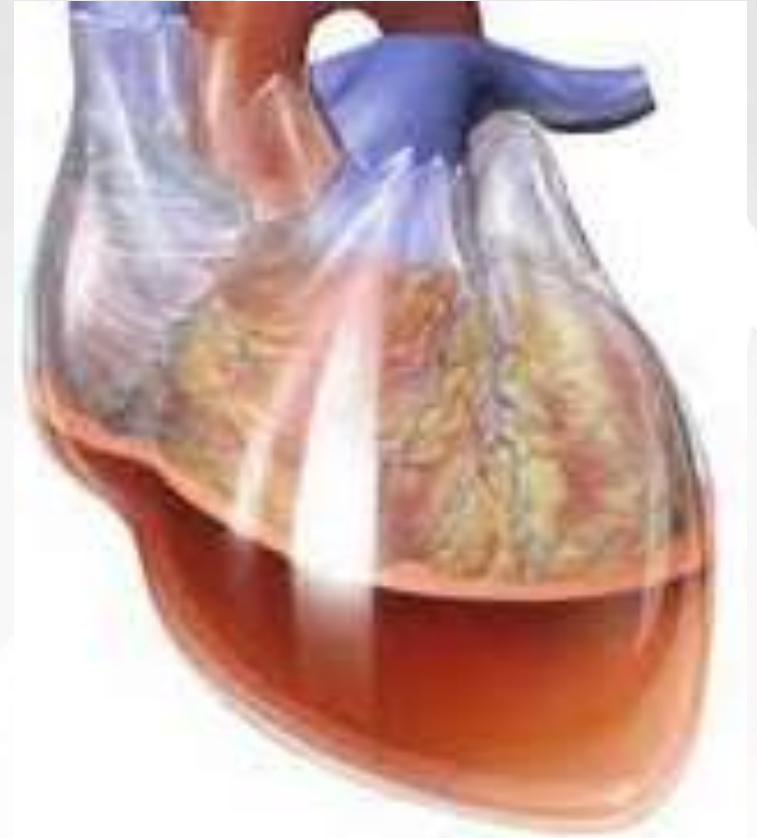Subxiphoid/subcostal
(SUBX)



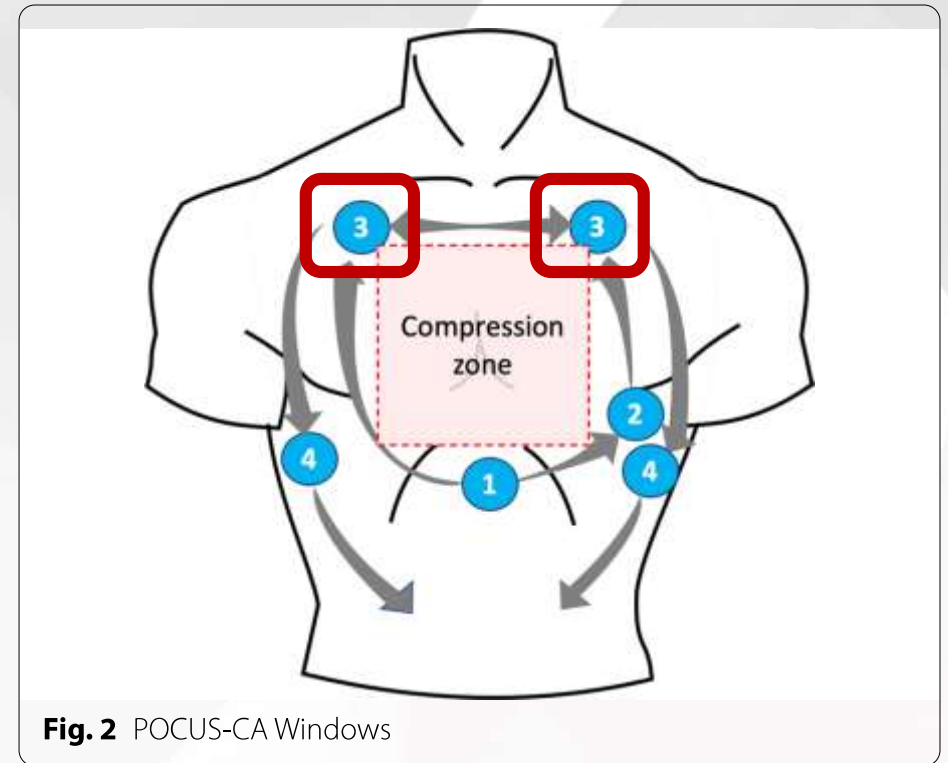
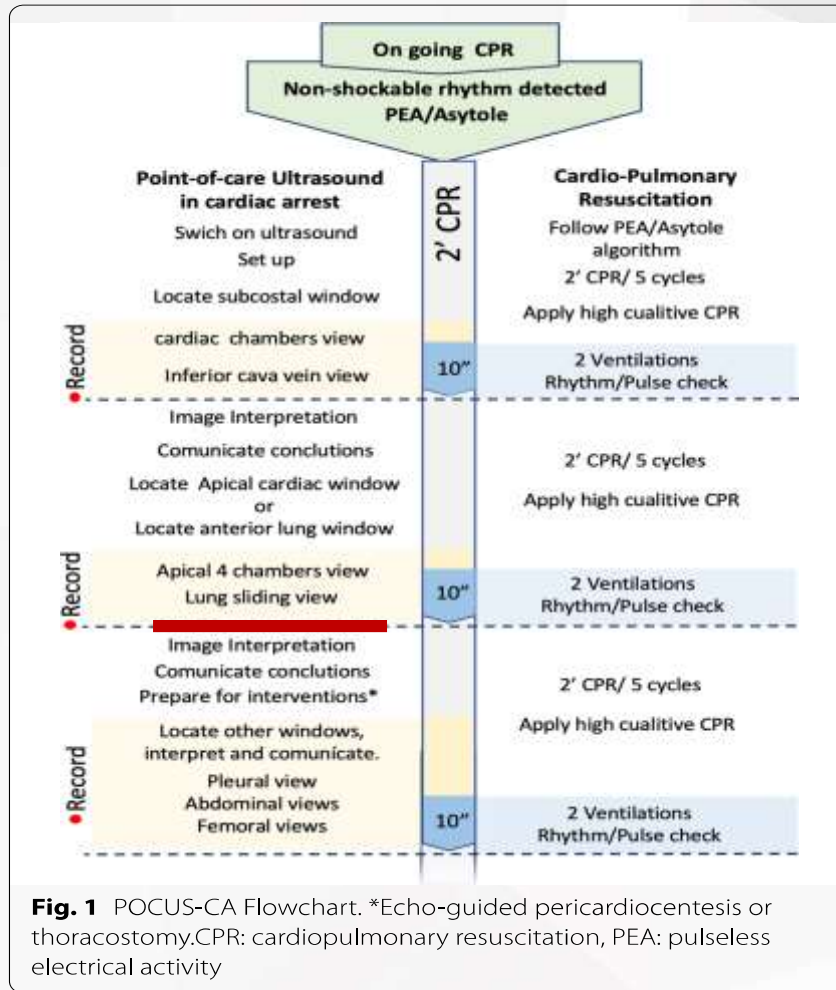
Apical 4 chambers
(A4C)



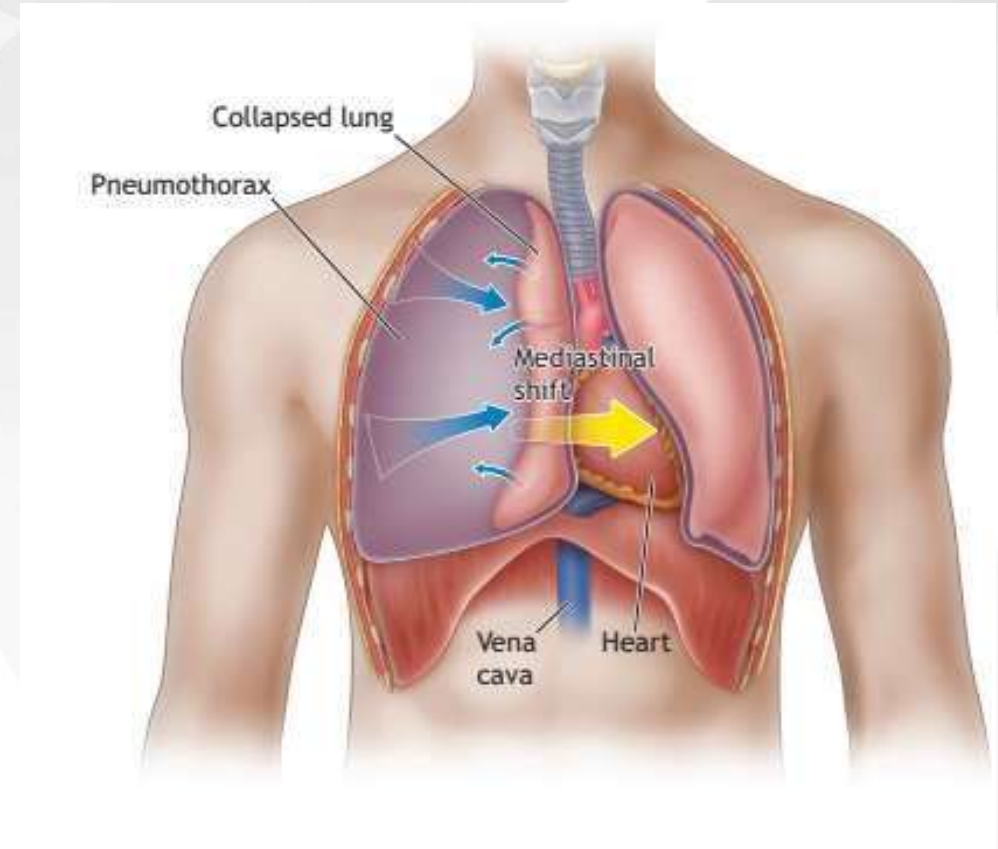

Subcostal - Inferior Cava Vein
(ICV)



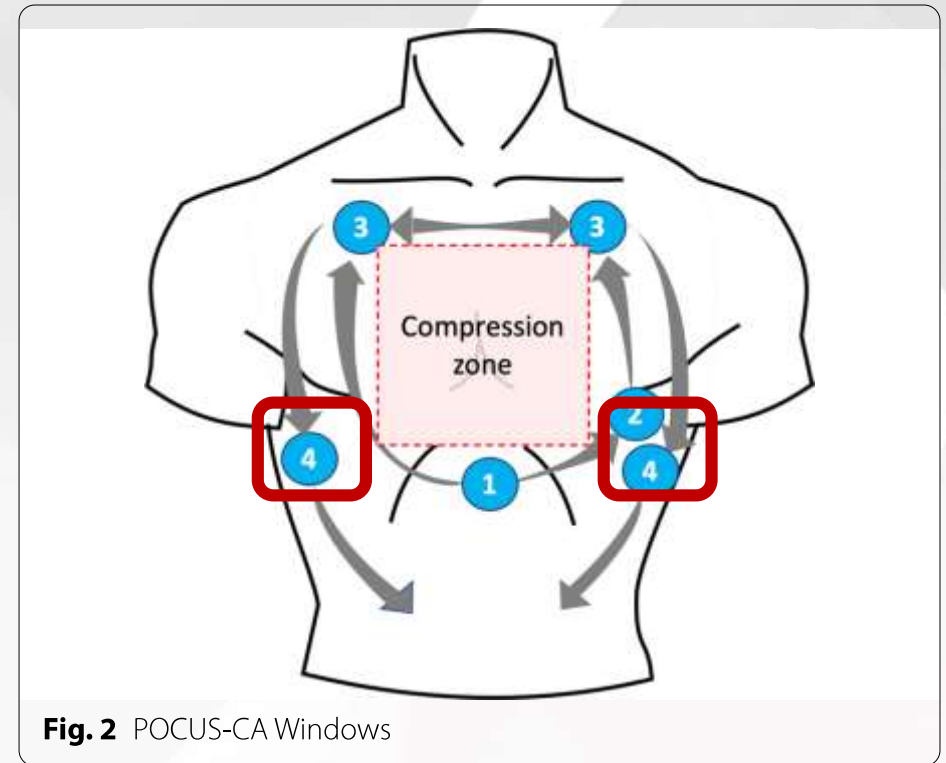
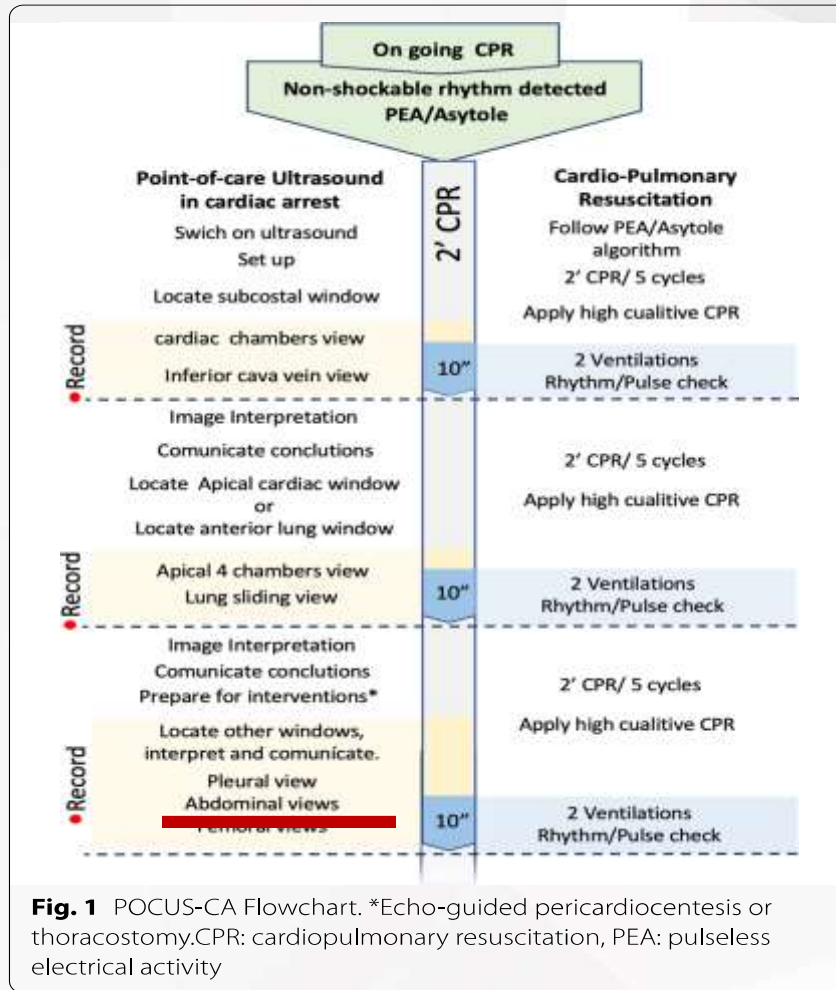
Ruolo Ecografia in TCA



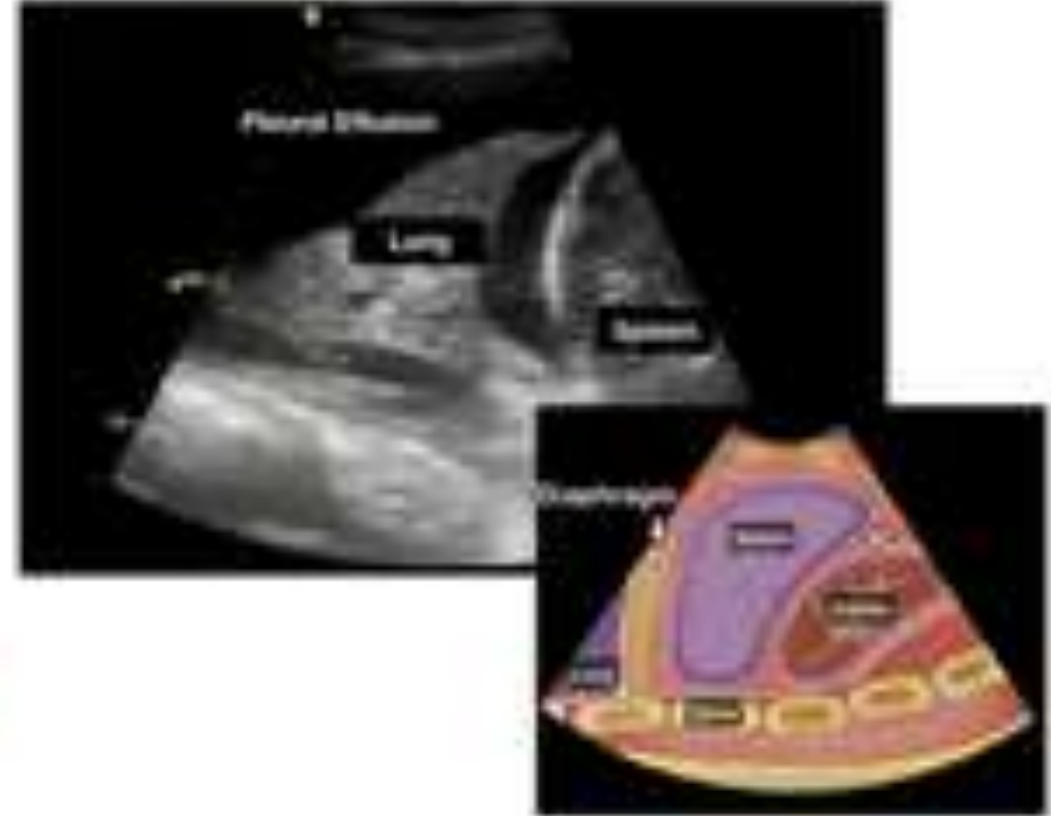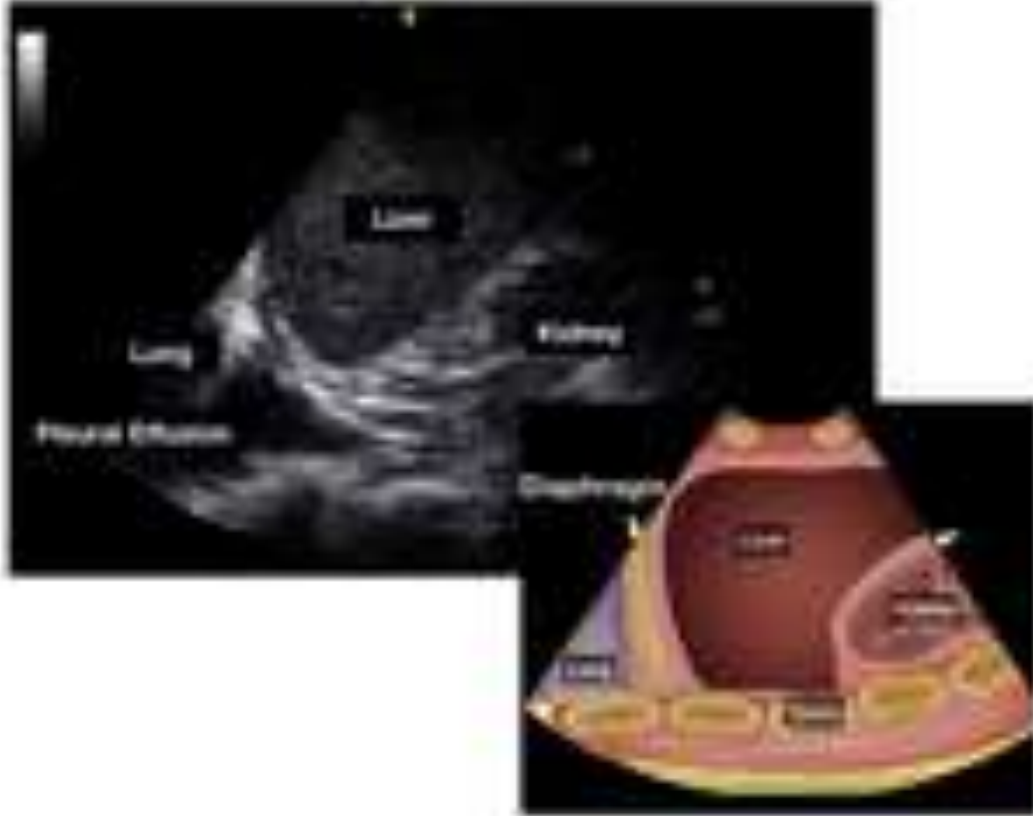Ruolo Ecografia in TCA



Ruolo Ecografia in TCA



Ruolo Ecografia in TCA



Toracotomia resuscitativa

H

**HAEMORRHAGE
CONTROL**



O



T

THEN CONSIDER



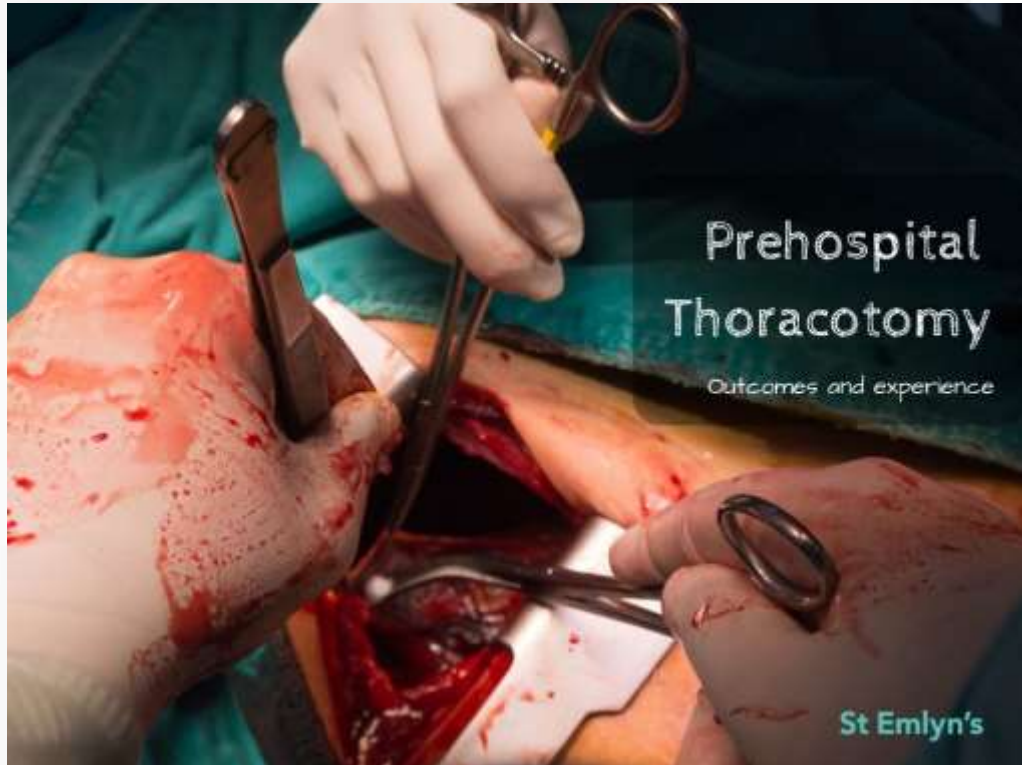- Compressione, tourniquet
- Binder Pelvico
- Riduzione Fratture
- TXA 2 g
- Emocomponenti

- SGA
- IOT
- PPV

- **Pneumotorace IperTerso**
- **Tamponamento Pericardico**

«Then consider Thoracotomy...»

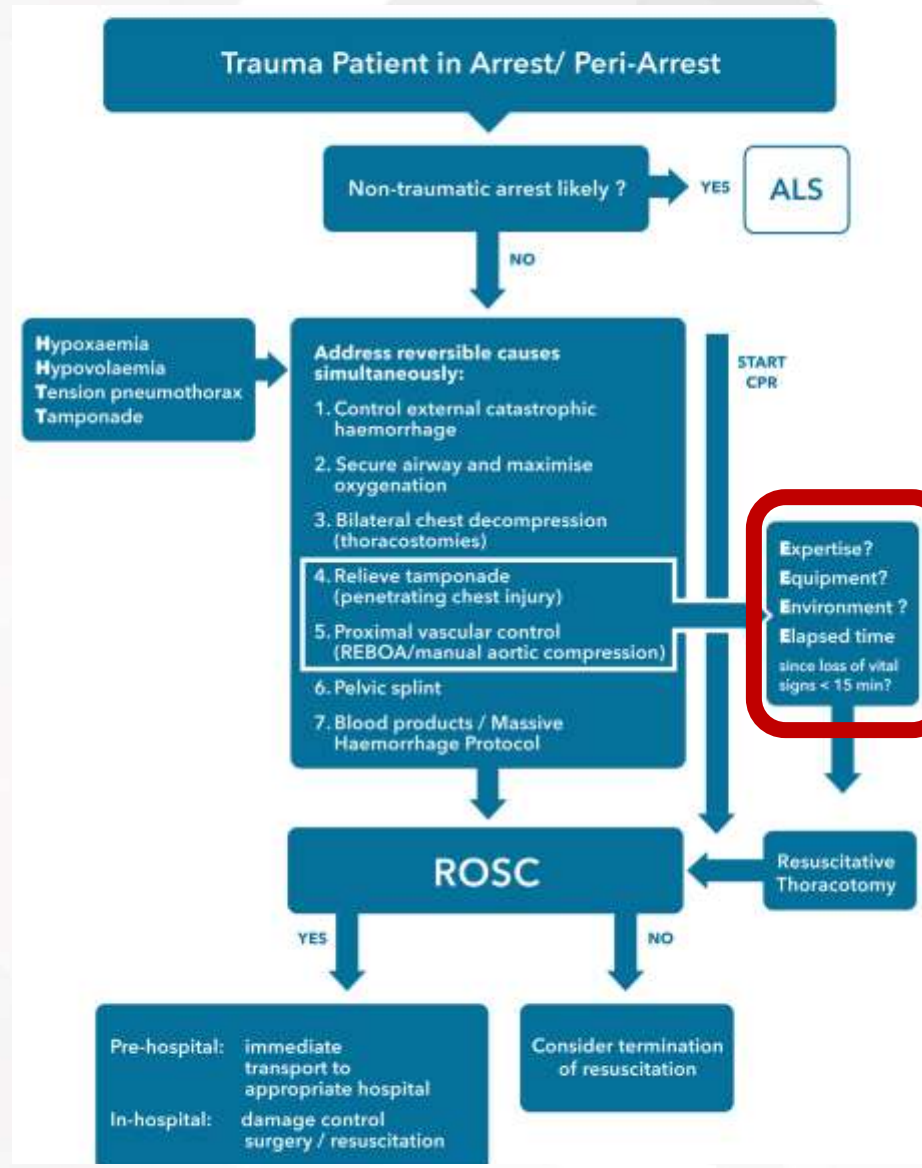
Clamshell Thoracotomy



Indicazioni

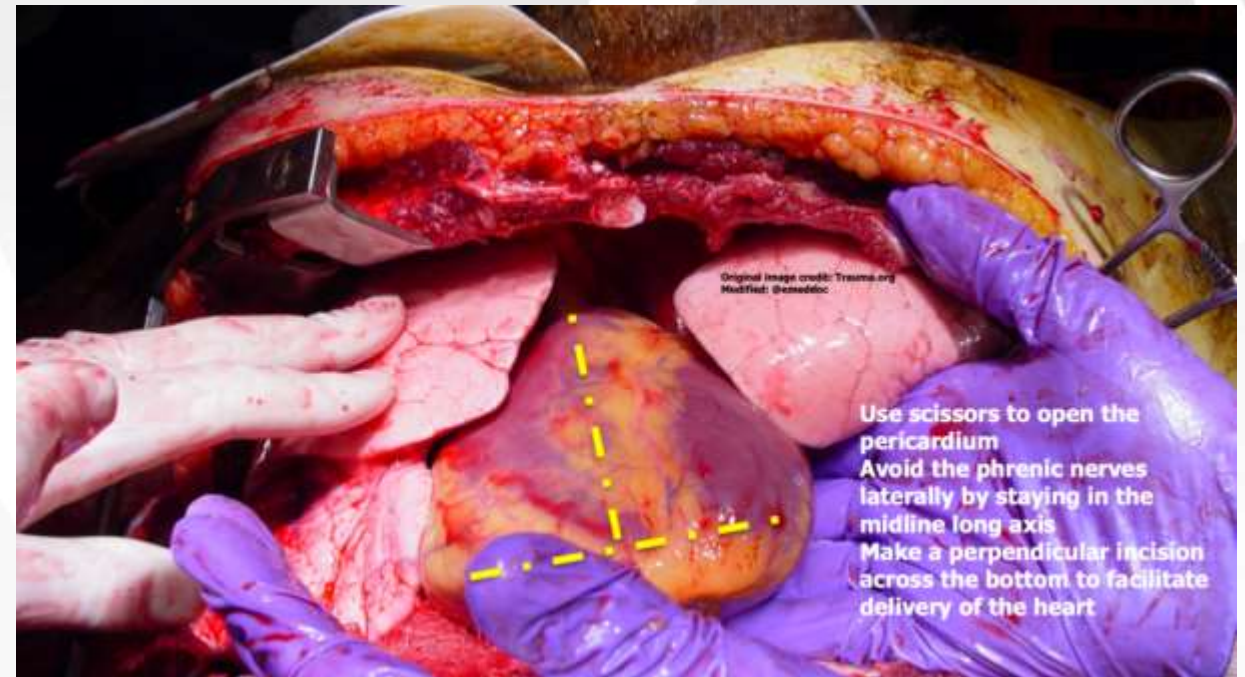
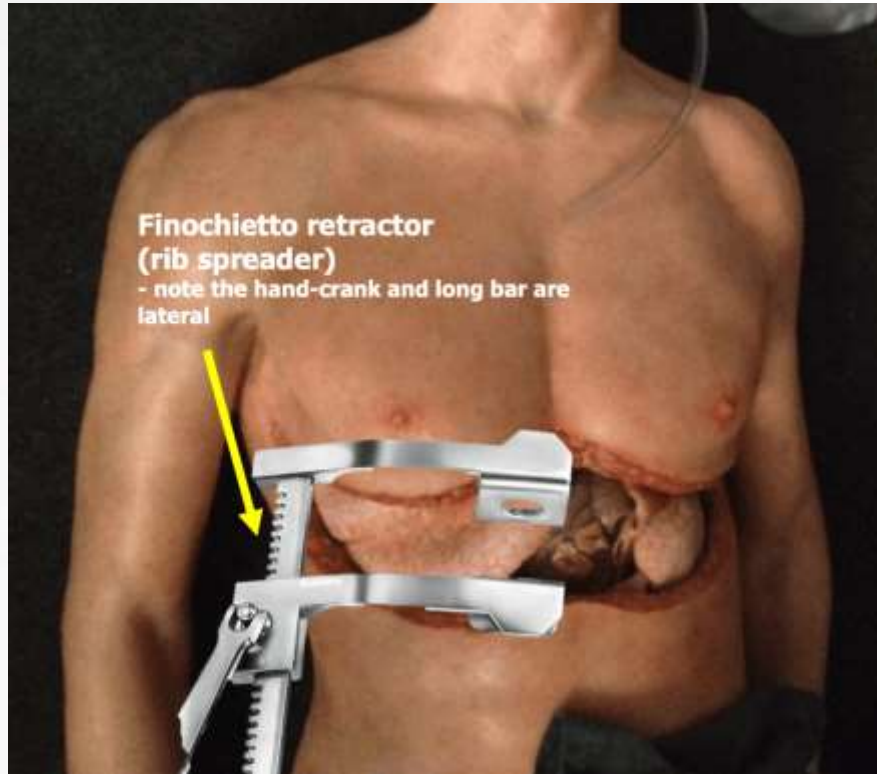
- CRP < 15 min penetrante
- CRP < 10 min chiuso
- CPR < 5 min collo/arti
- Shock refrattario

**L'aspetto decisionale
e' piu' importante
dell'aspetto tecnico**



«Then consider Thoracotomy...»

Clamshell thoracotomy





«Anyone can be great, but being amazing requires practice»

Conclusioni

- Gli interventi di rianimazione nell'arresto post-traumatico sono spesso **ESSENZIALI**
- **CONSIDERARE SEMPRE** le cause mediche di arresto cardiaco
- Il massaggio cardiaco **E' DA CONSIDERARE** nell'arresto post-traumatico, in base alla causa presunta e alle manovre già intraprese

Italian Resuscitation Council

 ircouncil.it